

30.7.15

## Befundbogen zur HD-Röntgenuntersuchung des SV

Darf nur für Deutsche Schäferhunde verwendet werden!

618/15  
9180074

Name des Hundes:

Witch von Wendelin

Stempel des/der Tierarztes/Tierärztin

USCA

Geschlecht:  Rüde  Hündin ZB-Nr.: OKC AL2537384

Tätow./Chipnr.: 900108000713271 WT: Nov. 24 2013

Eigentümer/in bzw. Rechnungsanschrift:

Name/Vorname: Mykiam Touchette

Anschrift: [Redacted]

Datum Röntg.Aufn.: Dec. 2, 2014 Mitgliedsnr.: [Redacted]

Ich bestätige die Angaben des vorgenannten Hundes und nehme zustimmend zur Kenntnis, dass mit der Teilnahme am kostenpflichtigen SV-HD-Verfahren die angefertigte Röntgenaufnahme in das Eigentum des SV übergeht. Ich bestätige die Identität des Hundes und dass an diesem bis zum Zeitpunkt des Röntgens keine Operationen an den Hüftgelenken vorgenommen wurden.

### Lagerungs- und Qualitätsmängel:

asymmetrisch		geringgradig
ungenügend gestreckte Gliedmaßen		
ungenügend eingedrehte Gliedmaßen		
übermäßig eingedrehte Gliedmaßen		
Gliedmaßen ungenügend parallel zueinander		
Unschärfe		
Kontrastmangel		
Vorderer Beckenabschnitt nicht dargestellt		
Entwicklungsfehler		

Datum \_\_\_\_\_ Unterschrift Eigentümer/in \_\_\_\_\_

### Beckenpfanne:

Gesamteindruck	tief		flach		geringgradig
Kraniale Pfannenkontur	strichförmig		subchondr. Sklerose		
Kraniolater. Pfannenrand	rund auslaufend		abgeflacht		
			mit Auflagerungen		

### Oberschenkelkopf:

Gesamteindruck	kugelförmig		zu klein		
			Kragenbildung		
			Deformation		

Gebeugte Gliedmaßen

### Sitz des Kopfes in der Pfanne:

	tief		Lippenbildung		
			lose		

### Oberschenkelhals:

	schlank		walzenförmig		
	vom Kopf abgesetzt		unscharf		
	scharf konturiert		Auflagerungen		
			Linie nach Morgan		

### Gelenkspalt:

Gestreckte Gliedmaßen	konzentrisch		divergierend		
Gebeugte Gliedmaßen	konzentrisch		divergierend		

### Zentrum des Femurkopfes:

	medial des dorsalen Pfannenrandes		lateral		
--	-----------------------------------	--	---------	--	--

### Messung nach Norberg:

	Winkel 105° oder größer		kleiner als 105°		
			kleiner als 100°		
			kleiner als 90°		

### Beurteilung des/der Tierarztes/Tierärztin:

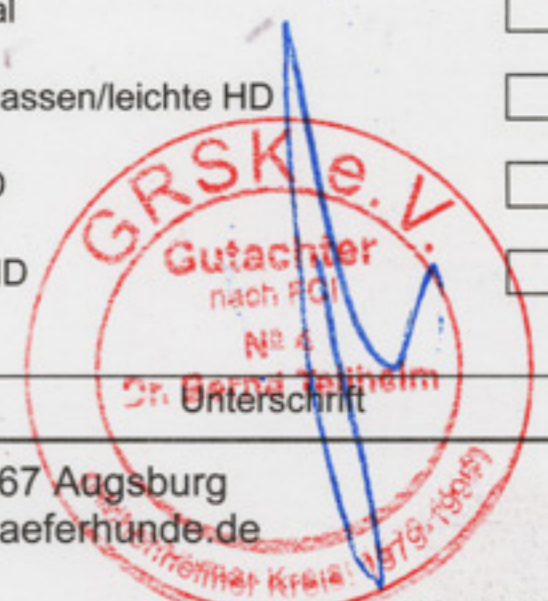Kein Hinweis für Hüftgelenksdysplasie	
Übergangsform	
Leichte Hüftgelenksdysplasie	
Mittlere Hüftgelenksdysplasie	
Schwere Hüftgelenksdysplasie	

Hiermit wird bestätigt, dass die Tätowier-, Chip- und Zuchtbuchnummer vom/von der Unterzeichnenden selbst mit der Ahnentafel verglichen, die Röntgenaufnahme eindeutig gekennzeichnet, die Ahnentafel mit dem Röntgenvermerk versehen und bei dem Hund durch ausreichende Sedierung/Narkose eine hinreichende Muskelausschlaffung erzielt wurde. Auf die Eigentumsrechte an den HD-Aufnahmen wird verzichtet.

Unterschrift \_\_\_\_\_

FCI	Befund der SV-HD-Zentrale:	
A	Normal	
B	Fast normal	
C	noch zugelassen/leichte HD	
D	Mittlere HD	
E	Schwere HD	

Datum: A.2.15  
Unterschrift: [Redacted]






30.1.15

618/15

Befundbogen zur ED-Röntgenuntersuchung des SV

Darf nur für Deutsche Schäferhunde verwendet werden!



Eigentümer/in bzw. Rechnungsanschrift:

Name/Vorname

Myriam Touchette

Anschrift



Mitgliedsnummer

Datum Röntg.Aufn.:

Dec. 2, 2014

Nummer:

Geschlecht

Rüde

Hündin

Name des Hundes mit Zwingername

Witche von Wendelin 9187074

ZB-Nummer

CKC AW537384

Tätowier-/Chip-Nummer

900108000713271

Wurfstag

Nov. 26, 2013

Hiermit wird bestätigt, dass die Tätowier-, Chip- und Zuchtbuchnummer vom/von der Unterzeichnenden selbst mit der Ahnentafel verglichen, die Röntgenaufnahme eindeutig gekennzeichnet und die Ahnentafel mit dem Röntgenvermerk versehen worden ist. Auf die Eigentumsrechte an den ED-Aufnahmen wird verzichtet.

Datum

Unterschrift Tierarzt/Tierärztin

Ich bestätige die Angaben des vorgenannten Hundes und nehme zustimmend zur Kenntnis, dass mit der Teilnahme am kostenpflichtigen SV-ED-Verfahren die angefertigte Röntgenaufnahme in das Eigentum des SV übergeht. Ich bestätige die Identität des Hundes und dass an diesem bis zum Zeitpunkt des Röntgens keine Operationen an den Ellenbogengelenken vorgenommen wurden.

Datum

Unterschrift Eigentümer/in

Bemerkungen TA:

Beurteilung des/der Tierarztes/Tierärztin:

kein Hinweis für Ellenbogendysplasie

Übergangsform

Leichte Ellenbogendysplasie

Schwere Ellenbogendysplasie

Mittlere Ellenbogendysplasie

Befund der ED-Beurteilungsstelle/FCI:

normal/ED 0

mittlere ED/ED 2

OCD

Coronoiderkrankung

unvollständige IPA

fast normal

schwere ED/ED 3

FCP

Arthrosegrad

noch zugelassen/ED 1

IPA

Stufe

ED-Beurteilung abgelehnt wegen:

mangelhafte Lagerung

mangelhafte Qualität

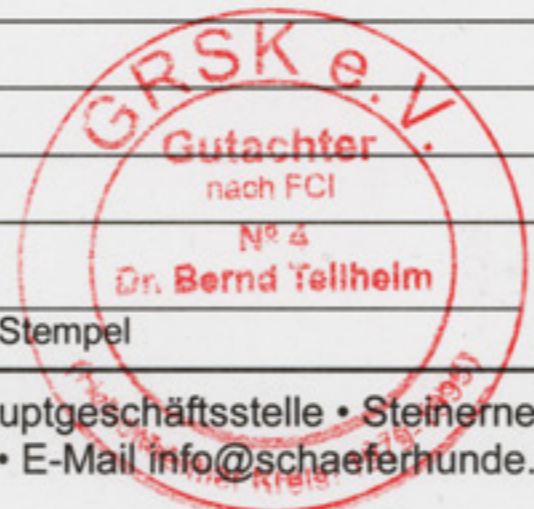Bemerkungen:

Zusätzliche Befunde:

Datum

19.02.2015

Stempel



Unterschrift Gutachter/in

Nachdruck verboten

SV-HG (Original)  
HD/ED Tierarzt/Tierärztin  
Gutachter/in

1. Blatt:  
2. Blatt:  
3. + 4. Blatt: